

Adaptation von Prothetik mithilfe einer manualtherapeutischen Behandlung

Dr. Ulf Gärtner, Werner Röhrig 1. Dezember 2008



Dr. Ulf Gärtner

1985 bis 1990 Studium der Zahnmedizin und Approbation in Münster/Westfalen, 1996 Promotion, 1990 bis 2005 Zahnarzt bei der Bundeswehr und in einer Gemeinschaftspraxis in Köln, seit 2005 in eigener Praxis mit Schwerpunkt Therapie von Kiefergelenk- und Gesichtsschmerz 1998 Mitbegründer der Kiefergelenke in Köln (KIK)

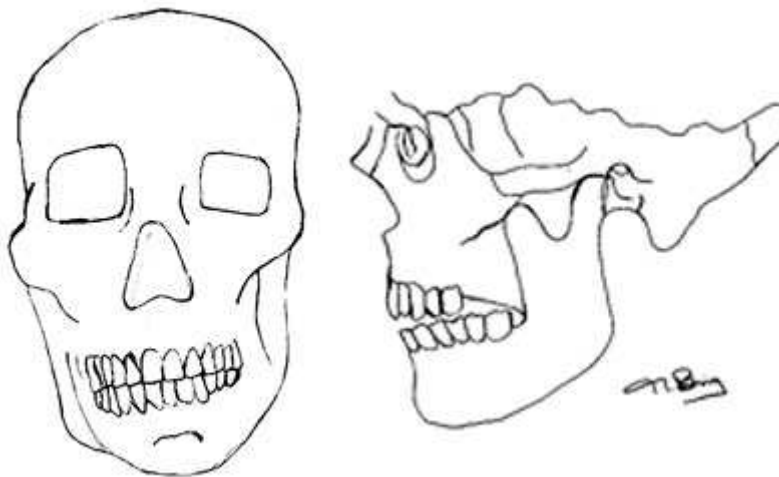


Werner Röhrig

Jahrgang 1958, Abschluss als Masseur und med. Bademeister an der Universität Köln, physiotherapeutische Ausbildung an der DAA Bonn, Manualtherapeut seit 1991, Fachlehrer für Manuelle Therapie des IKK Bundesverbandes seit 2005, niedergelassener Physio- und Manualtherapeut in Köln, Tätigkeitsschwerpunkte: Kiefer- und Wirbelsäulentherapie, Mitbegründer Kiefergelenke in Köln (KIK)

Abstract

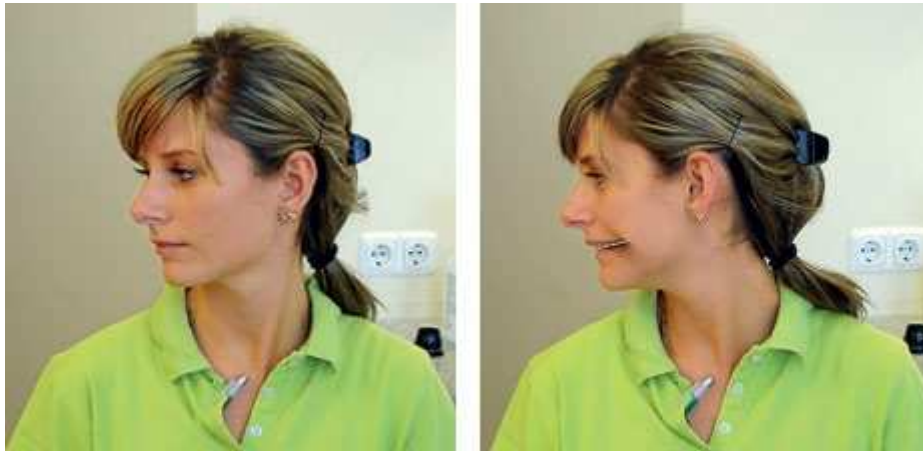Bei der Adaptation von prothetischen Arbeiten mithilfe einer manualtherapeutischen Behandlung geht es um Möglichkeiten, durch eine manualtherapeutische Unterstützung Zahnersatz neuro-myo-funktionell besser in die Mundhöhle einzugliedern. Das bedeutet, dass Zahnersatz ohne negative Folgen erstellt werden kann (mit entsprechender Vorbehandlung auch bei Problempatienten). Eine entsprechende kombinierte Behandlung zwischen Zahnarzt und Manualtherapeut sollte vor einer Zahnersatz-Behandlung erfolgen, um mögliche funktionelle Problematiken aufzulösen. In der heutigen Zeit, wo stressbedingt die unterschiedlichen Formen des Bruxismus bei mehr als 50 Prozent der Bevölkerung vorhanden sind, wird es mehr und mehr wichtig, keine funktionellen Interferenzen im Bereich der Okklusion und der Artikulation, besonders bei Zahnersatz-Neuversorgungen oder kieferorthopädischen Behandlungen, zu haben.



Schädel frontal , Schädel seitlich

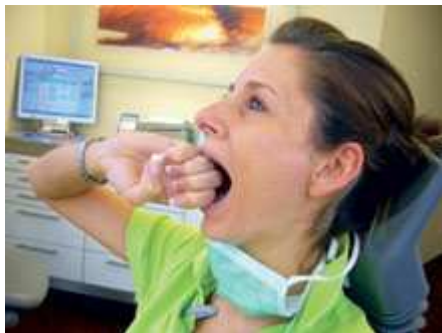Grundlage unserer Gedanken ist die Tatsache, dass die Schädelknochen eine Eigenbeweglichkeit von bis zu drei Millimetern haben [WHO, 1996]. Die nächste Tatsache ist der physiologische Kontakt der Zähne. Natürlicherweise berühren die Zähne sich nur acht bis zwölf Minuten innerhalb von 24

Stunden. Fasst man diese beiden Punkte zusammen und schaut sich einen Bruxer an, der ohne Schwierigkeiten am Tag mehrere Stunden Zahnkontakt hat, dann ist es verständlich, dass es hier zu Problemen kommen kann. Diese können sich dann nicht nur bezüglich des stomatognathen Systems darstellen, sondern, aufgrund der Lagebeziehung zu den zwölf Hirnnerven, auch kiefergelenksfern sein.



Spateltest : Die Kopfdrehung mit und ohne Spatel zeigt eine Abhängigkeit zwischen Okklusion und Halswirbelsäule.

Diese Problematiken bezüglich einer funktionell bedingten Kiefergelenkauffälligkeit können dann Kiefergelenkgeräusche, Kopfschmerzen, Ohrgeräusche, Gleichgewichtsprobleme, Hals-, Brustwirbelsäulen-Störungen, Becken-Problematiken, Globulusgefühl, Magen-Darm-Irritationen oder funktionelle Beinlängendifferenzen sein.



Mundöffnung: Die drei mittleren Finger der prominenten Hand müssen physiologisch in den geöffneten Mund passen (Test nach Prof. Rocabado).

Um Komplikationen aus dem Bereich einer funktionellen Überlastung schnell und sicher diagnostizieren zu können, wurde ein Schnelltest entwickelt. Ziel einer prothetischen Therapie muss es sein, Zahnersatz ohne negative Folgen durchzuführen. Das bedeutet, dass wenn bei der Testung der erste Punkt positiv oder von den weiteren fünf Punkten zwei positiv sind, im Vorfeld einer prothetischen Behandlung eine myofunktionelle Behandlung erfolgen muss, um eine adäquate Adaptation eines möglichen Zahnersatzes zu erzielen. Diese sollte in Kombination mit einem Manualtherapeuten erfolgen:

- 1. Spateltest** (absolute Kontraindikation) - es wird geschaut, inwiefern es eine dentale Abhängigkeit gibt zwischen der Okklusion und der Beweglichkeit der Hals-Wirbelsäule oder anders, ob man über den Aufbiss die Hals-Wirbelsäule beeinflussen kann.
- 2. Goldfischtest** - hier wird die Okklusion der Zähne zu den Kiefergelenken beim Schlussbiss kontrolliert oder getestet, inwieweit die maximale Interkuspitation und die Kiefergelenkposition übereinstimmen.
- 3. Mundöffnung** - diese entspricht der Distanz der drei mittleren Finger der dominanten Hand in Höhe des 1. Gelenkes
- 4. Schliffacetten / Abrasionen** - eine Überprüfung von Belastungsvektoren und deren Ausrichtung -

liegen mehrere unterschiedliche Belastungsvektoren vor, so ist hier eine Auffälligkeit vorhanden.

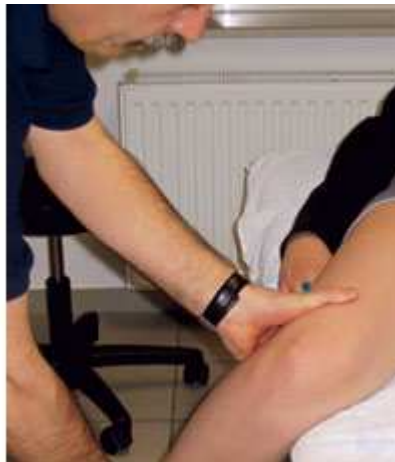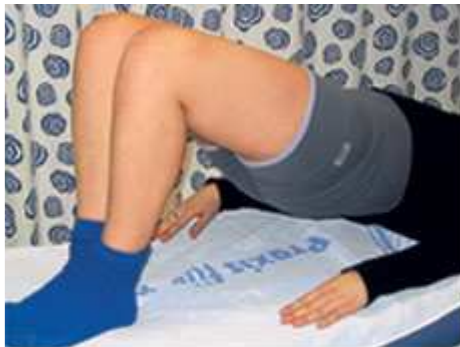5. Beinlängendifferenz / Beckenschiefstand - gibt es eine funktionelle Beinlängendifferenz, muss diese vom Manualtherapeuten auf einen Bezug zu den Kiefergelenken hin getestet werden.

6. Morgendlicher Kopfschmerz - die Differenzierung eines einseitigen oder beidseitigen Schläfenkopfschmerzes oder eines Kopfschmerzes im Ausbreitungsbereich des nervus occipitalis major (vom Nacken aufsteigend auf einer Seite).

Manuelle Funktionsanalyse

Bei der manuellen Funktionsanalyse werden funktionsabhängige Veränderungen des stomatognathen Systems erfasst.

Als erstes erfolgt die funktionsorientierte Anamnese. Hierbei werden die vorhandenen Probleme aus dem neuromyofunktionellen Bereich des Patienten aufgenommen. Darüber hinaus werden die Vorstellungen des Patienten erfragt, da am Ende der Funktionsanalyse, der Modellanalyse, der manualtherapeutischen Untersuchung und der Aufzeichnung der Kiefergelenkbahnen die Frage geklärt werden muss, in wie weit und auf welche Weise dem Patienten geholfen werden kann. Nach der Anamnese findet immer eine Strukturanalyse statt.



Downingtest: Prüfung der Beweglichkeit des Ileosacralgelenks (ISG)

Die folgenden Aufzählungen zeigen die relevantesten dieser Strukturen:

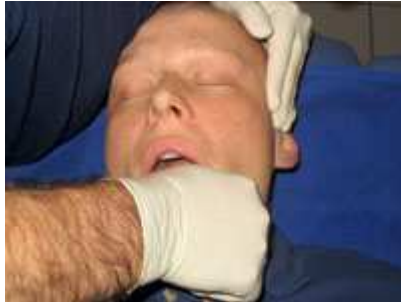- craniale Nerven (Nn. trigeminus, facialis, accessorius, vagus, glossopharyngeus, hypoglossus)
- Bewegung in der oberen und unteren Kiefergelenkkammer
- Endgefühl bei der maximalen Mundöffnung
- Gelenkflächentestung
- Testung der bilaminären Zone
- Mobilität der Gelenkkapsel
- Koordinationstestung des Unterkiefers
- Funktionelle Muskeltestung
- Muskelpalpation
- Gesamtkörperliche Zusammenhänge (Überlastungshaltung, Schulterhochstand, Beckenschiefstand)
- Okklusionsabhängige Veränderungen der HWS (Extension, Hyperextension, Flexion, Lateroflexion)
- Gleichgewichtstestung
- Testung einer möglichen ligamentären Schwäche
- Schädelasymmetrien
- Okklusionstestung
- Artikulationstestung
- Gelenkbahnaufzeichnung (computergestützt)
- Bildgebende Verfahren (OPG, DVT, MRT)

Manualtherapeutische Befunderhebung

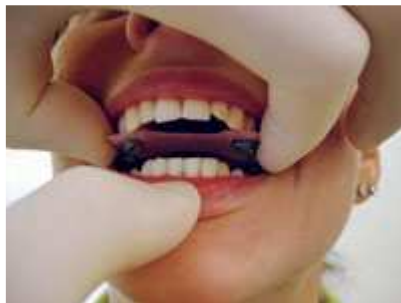Parallel zur Funktionsanalyse erhebt der Manualtherapeut einen spezifischen Befund bei einer cranio-mandibulären Dysfunktion. Um eine solche Befunderhebung durchführen zu können, ist für den Manualtherapeuten beziehungsweise den Osteopathen eine CMD-spezifische Ausbildung erforderlich.

Während eines manualtherapeutischen Befundes hat der Therapeut folgende Aufgaben:
Zuerst führt er eine ausführliche Anamnese durch, in der das Beschwerdebild des jeweiligen Patienten aufgenommen wird und durch die vor der Untersuchung eingegrenzt wird, welche Beschwerden / Störungen mit der Kiefergelenkserkrankung beziehungsweise mit einer Okklusionsstörung in Verbindung gebracht werden können.

In der Funktionsüberprüfung werden aktive und passive Bewegungen der Kiefergelenke sowie die translatorischen Zusatzbewegungen überprüft, um eine Strukturanalyse zwischen artikulären - ligamentären - muskulären - und/oder neuralen Strukturen durchzuführen.



Aufdehnung der Kiefergelenkkapsel durch den Physiotherapeuten



Zentriknahme durch den Zahnarzt

Anschließend erfolgt eine Überprüfung des Nervus trigeminus, Nervus facialis, Nervus glossopharyngeus, Nervus vagus und Nervus accessorius. Zuerst erfolgt ein Nervendehntest der oben genannten Nerven, in dem festgestellt werden soll, ob eine schmerzhafte Neuropathie oder eine schmerzlose neurodynamische Störung besteht. Eine solche neurodynamische Störung des Nervus mandibularis kann eine Mundöffnungsreduzierung von 0,5 bis 1,5 cm auslösen. Der Nervus mandibularis hat direkte kiefergelenksabhängige Irritationsstellen. Als häufigste ist die Irritation des Nervus temporo-auricularis in der bilaminären Zone zu beobachten. Durch eine Retralverlagerung des caput mandibularis kommt es zu einer Kompression des Nervens. Im Weiteren bestehen Einengungsrisiken des Nervus lingualis in der Loge des Musculus pterygoideus medialis.

Ossäre Kompression sind im Bereich des Foramen jugulare mit Irritationen des Nervus glossopharyngeus, Nervus vagus und Nervus accessorius durch eine Mobilitätsveränderung des Os temporale aufgrund einer Kiefergelenkkompression möglich.

Für eine ossäre Kompression kann eine Veränderung der cranialen Mobilität verantwortlich sein. Aufgrund dieser Tatsache wird in der manualtherapeutischen Befunderhebung eine passive Beweglichkeit der okklusal abhängigen Schädelknochen überprüft. Im Vordergrund steht die Untersuchung des Os maxillare und der Ossa temporalia.

Anschließend erfolgt die Überprüfung der okklusionsabhängigen Wirbelsäulenabschnitte:

- C0/C1; C1/C2 neuromuskuläre Verbindung zu den Kiefergelenken
- C2/C3 Verbindung über den Nervus trigeminus
- C5/C6 Verbindung über den Nervus facialis
- Th4/Th5 psychovegetative Verbindung
- Th5/Th6 neurodynamische Verbindung über die dura mater
- ileo sacral Gelenk (ISG) Verbindung zum Os temporale

Bei der Untersuchung der Wirbelsäule erfolgt eine aktive und passive Beweglichkeitsprüfung zur Erkennung muskulärer Restriktionen oder Blockierungen von Facettengelenken, des Weiteren wird ein Beweglichkeitstest des ISG mittels eines Downingtests durchgeführt.

Zentrikbissnahme

Für eine möglichst genaue Relation der neuro-muskulären Kiefergelenkposition in Bezug zur Okklusion muss die Bissnahme unter Aufhebung der Okklusion erfolgen. Zusätzlich sollte ein Manualtherapeut im Vorfeld der zentrischen Bissnahme alle möglichen Problematiken (so gut es zu diesem Zeitpunkt erfolgen kann) aus dem Bereich des stomatognathen Systems und der Wirbelsäule (im Besonderen der kiefergelenkabhängigen Segmente) behandelt haben. Dies ist eine Möglichkeit, ohne große Interferenzen die therapeutische Kiefergelenkposition zu erreichen.

Vorbereitung zur Zentribissnahme:

Manualtherapie

In dieser Behandlung löst der Manualtherapeut alle okklusal abhängigen Störungen (Blockierungen) im Bereich der Wirbelsäule und des ISG auf. Anschließend erfolgt eine sanfte Dehnung der Kiefergelenkscapsel mit eventuell notwendiger Schmerzbehandlung. Des Weiteren wird mit einer speziellen Muskelbehandlung die Kau- und Schultergürtelmuskulatur detonisiert und Koordinationsstörungen im Bereich der Kaumuskulatur aufgelöst. Aufgrund unserer Erfahrung ist durch eine manualtherapeutische Vorbereitung vor der Zentribissnahme die Behandlungsdauer deutlich zu reduzieren und die Anzahl der einzelnen Sitzungen zu halbieren.

Nun erfolgt die Zentribissnahme durch den Zahnarzt.

Anschließend ist die Modellanalyse an der Reihe. Die Ergebnisse der Modellanalyse werden in Bezug zu den Ergebnissen der manuellen Funktionsanalyse gesetzt.

Auf der Basis der dann gewonnenen Ergebnisse werden Diagnose und Behandlungsplan erstellt. Resultierend daraus erfolgen in Kombination die Schienentherapie und die Manuelle Therapie. Wichtig ist, dass vor der Behandlung ein Plan erstellt wird, was therapiert werden soll und was das Ziel der Kombinationsbehandlung ist. Nur so sind ein Behandlungsende und der Erfolg der Behandlung einzuschätzen.

Behlungsaufbau nach der Diagnose

Für die Schienenbehandlung ist es wichtig, eine fundierte Diagnose zu haben. Durch die Diagnose entscheidet sich das Schienendesign und ob eine Nacht-, Tag- oder 24-Stundenschiene benötigt wird. Folgende Grunddiagnosen bezüglich der Kiefergelenke sind zu unterscheiden:

- Gelenkflächenproblematik
- Gelenkkapselproblematik
- muskuläre Problematik
- ligamentäre Problematik
- neurale Problematik
- Wirbelsäulenproblematiken
- Becken-Problematiken

Meist sind diese Grunddiagnosen miteinander kombiniert, was die Diagnostik und Behandlung schwieriger macht. Der Grundgedanke muss aber sein, dass über die kombinierte Schienentherapie eine Entlastung der belasteten Struktur erfolgen muss. Dabei soll dem Patienten keine definierte Kiefergelenkposition gegeben werden. Ziel ist es, durch eine Entlastung der Kiefergelenke und der belasteten Strukturen (manualtherapeutisch) mit einer gleichzeitigen Unterstützung über eine Aufbisschiene (zahnärztlich) dem Patienten die Möglichkeit zu geben, dass er sich selbstständig funktionell in eine neuro-muskulär ausgeglichene Kiefergelenkposition bewegt. Wenn diese Position stabil ist, das heißt, dass der Patient ohne manualtherapeutische Behandlung diese neuro-muskuläre Kiefergelenkposition hält, so ist diese Position auch auf den Zahnersatz zu übertragen.

Schienenbehandlung

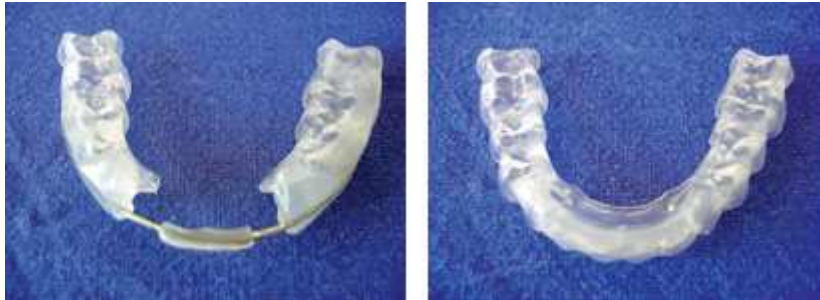
Aufbisschiene Tag / Nacht

Erster Behandlungsschritt ist das Eingliedern der Schiene durch den Zahnarzt. Hierbei wird die Schiene auf Schaukeelfreiheit überprüft. Weiterhin wird grob die Okklusion (alle Zähne im Seitenzahnbereich haben einen Aufbisskontakt) eingeschliffen. Der Patient sucht nun den Manualtherapeuten auf.

In Vorbereitung zur definitiven Einstellung der Aufbisschiene werden die befundorientierten, reversiblen Funktionsstörungen im Bereich von Wirbelsäule und Kiefergelenken in der Erstbehandlung aufgelöst. In den folgenden Behandlungen werden bindegewebige Restriktionen im Bereich der Kiefergelenkscapsel sowie Mobilitätsveränderungen der cranialen Knochen aufgelöst, die dann über den okkluso-artikulären Aufbissbehelf abgestützt werden müssen.

Auf dem Weg von der manualtherapeutischen Praxis in die zahnärztliche Praxis hält der Patient den okkluso-artikulären Aufbissbehelf (Schiene) im Mund.

In der zahnärztlichen Praxis muss die Schiene dann in der physiotherapeutisch vorgegebenen Position eingeschliffen werden. Als erstes wird die Okklusion eingeschliffen. Hierbei ist entscheidend, dass beide Seitenzahnbereiche gleichmäßig Kontakt haben (Stärke: 1 Shimstokfolie). Der Patient wird bei einer Nachtschiene im Liegen und bei einer Tagschiene im Sitzen oder Stehen eingeschliffen. Danach wird die Artikulation eingestellt. Hierbei ist darauf zu achten, dass beidseits eine klare Eckzahnführung erfolgt. Nachdem die Eckzahnführung eingestellt wurde, erfolgt das Einschleifen der Frontzahnführung. Dies muss nach jeder manualtherapeutischen Behandlung in gleicher Form erneut durchgeführt werden.



Nacht- und Tagschiene (rechts) zur Bisseinstellung

Die funktionelle Behandlung ist dann beendet, wenn nach acht Wochen ohne eine manualtherapeutische Behandlung die muskuläre und artikuläre Position sich nicht mehr verändert hat und der Patient deutlich beschwerdereduziert ist. Nun kann eine Umsetzung der vorhandenen Kiefergelenkposition auf die Zähne erfolgen. Für eine kiefergelenkorientierte Planung von Zahnersatz wird nun eine weitere (Planungs-)Zentrikkbissnahme benötigt. Die Ergebnisse der Zentrikkbissnahme werden dem Patienten erklärt und die Möglichkeiten zur Stabilisierung der entstandenen Bisslage erörtert.

Zahnersatz-Therapie

Bei der Zahnersatz-Therapie hat der Patient frühestens zwei Tage nach der Präparation der Zähne einen Kombinationstermin Zahnarzt / Manualtherapeut. Dabei wird der Patient vom Manualtherapeuten erneut kontrolliert und die Kiefergelenke für die Zentrikkbissnahme vorbereitet. Würde die Bissnahme früher erfolgen, so hätte dies mit hoher Wahrscheinlichkeit eine ungenauere Bissposition zur Folge.

Ziel ist es, dass alle durch das lange Mund-öffnen entstandenen Probleme im Bereich der Kiefergelenke, der Kaumuskulatur und der Wirbelsäule mobilisiert worden sind. Nun erfolgt erneut eine Zentrikkbissnahme. Hier wird für den Zahntechniker die während der Kombinationsbehandlung erarbeitete Bisslage festgelegt. Zusätzlich müssen noch die sagittale Frontzahnführung und der Benettwinkel eingestellt werden.

Auf dieser Basis werden nun die neuen Kronen oder Brücken erstellt. Vor dem Einsetzen des Zahnersatzes wird der Patient erneut manualtherapeutisch behandelt. Nun wird er in der Bissposition (mit dünner Okklusions- und Shimstokfolie) eingeschliffen, bis er beidseits gleichmäßig aufbeißt.

Gemeinsame Überprüfung

Gemeinschaftlich überprüfen dann Zahnarzt und Manualtherapeut - jeweils aus Ihrer Sicht - die Bissituation sowohl im Bereich der Okklusion als auch der Artikulation. Wenn beide keine Interferenzen mehr erkennen, ist die Behandlung abgeschlossen.

Das Ziel Zahnersatz ohne negative Folgen ist damit erreicht. Eine Verschiebung seitens einer Fehlfunktion der Zähne mit entsprechendem Einfluss auf cranielle Strukturen kann nun über die Okklusion und die Artikulation nicht mehr erfolgen.

Zusammenfassung

Die Schädelknochen haben eine Eigenbeweglichkeit von bis zu drei Millimetern. Dies bedeutet, dass durch Zahnersatz über die Okklusion / Artikulation und über die Kiefergelenke eine Beeinflussung von anatomischen Strukturen erfolgen kann. Um Zahnersatz ohne negative Folgen durchzuführen, ist es

erforderlich, dass durch eine fundierte Untersuchung geklärt wird, ob und inwieweit durch eine kombinierte Therapie zwischen Zahnarzt und Manualtherapeut eine schädel-wirbelsäulenbezogene korrekte Bissposition vorbereitet werden muss. Durch eine Aufbisschiene und durch manuelle Therapie können die Kiefergelenke korrekt eingestellt werden. Wenn in der Folge Zahnersatz durchgeführt wird, so muss dies unter der Zusammenarbeit von Zahnarzt und Manualtherapeut erfolgen, um das gewünschte Ergebnis zu erreichen.

Dr. Ulf Gärtner
Max-Reichpietsch-Str.2
51147 Köln

Werner Röhrig
Physiotherapeut
Frankfurter Straße 599
51145 Köln

**Interaktive zm-Zeitschriftenfortbildung:
Gültig bis zum 01.02.2009**



[So wird es gemacht!](#)

[Zum Fragebogen](#)

zm 98, Nr. 23, 01.12.2008, Seite 64-68